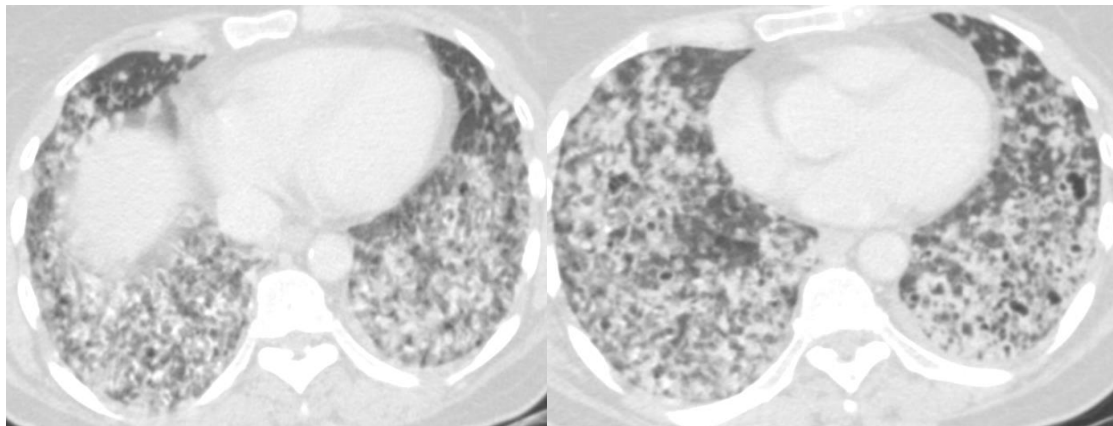


## کیس شماره 1:

بیمار خانم 56 ساله با سرفه خلط دار 4 ماهه مراجعه کرده است. از تنگی نفس فعالیتی پیش رونده شاکی است. کاهش وزن 2 کیلوگرم داشته است. خانه دار است و سابقه مصرف سیگار ندارد. سی تی ریه به شکل زیر میباشد:



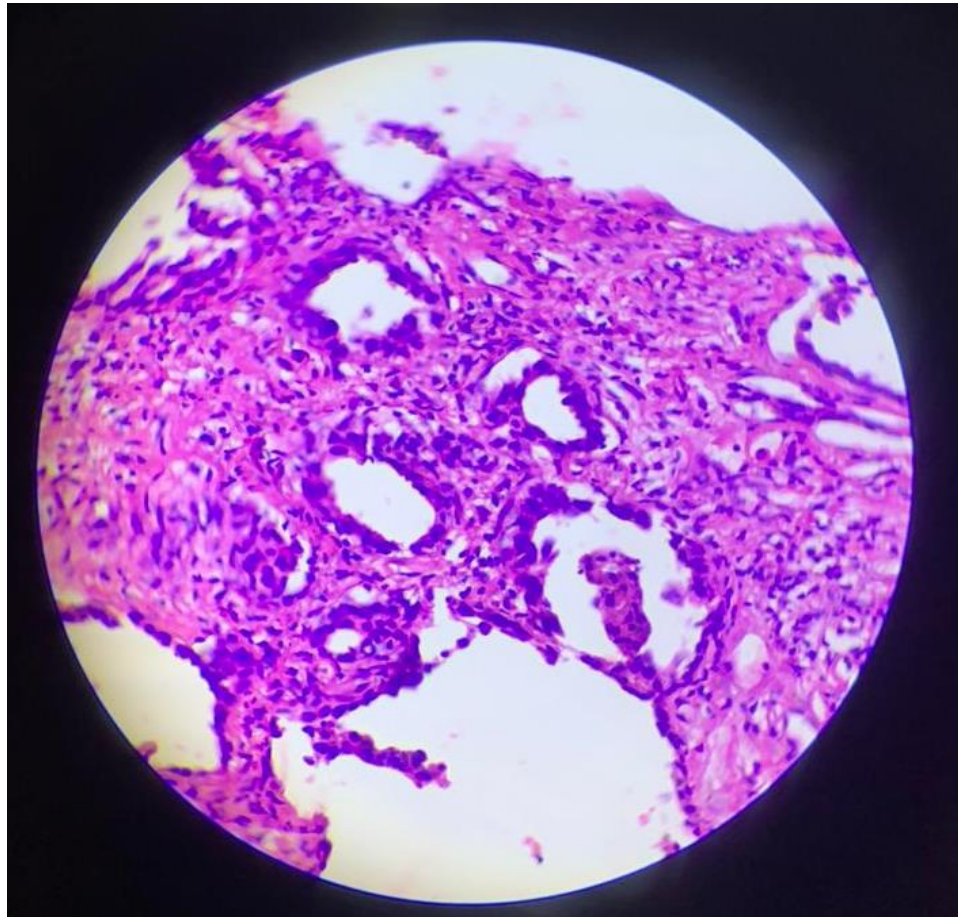
Diffuse centrilobular nodules which may be mistaken with bronchiectasis. This view is caused by a bronchial spread process. If this appearance occurs in acute conditions, infectious diseases are the most important diagnosis. The differential diagnosis of this appearance is:

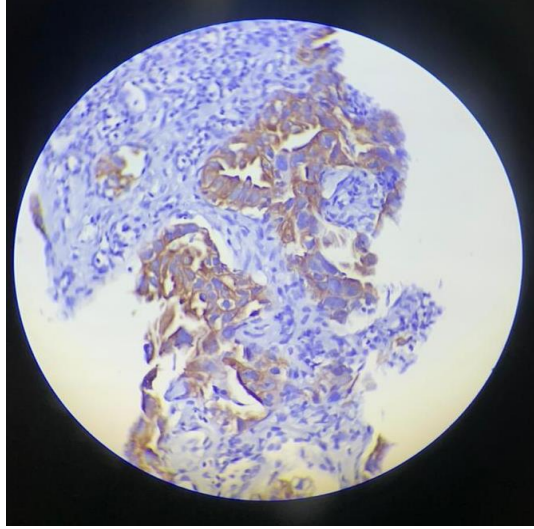
- [bronchiolitis](#)
  - [obliterative bronchiolitis](#)
- infection with endobronchial spread
  - airway spread of [tuberculosis](#)
  - airway spread of [non-tuberculous mycobacterial infection](#)
  - [airway invasive aspergillosis](#)
- [aspiration \(pneumonia\)](#)
- [pulmonary oedema](#)
- [pulmonary haemorrhage](#)
- [non-fibrosing hypersensitivity pneumonitis](#)
- [respiratory bronchiolitis \(RB\)](#) and [respiratory bronchiolitis interstitial lung disease \(RB-ILD\)](#)
- [follicular bronchiolitis \(FB\)](#)

- [pulmonary vasculitides](#) (GGO may correspond to perivascular inflammation or haemorrhage)
  - [eosinophilic granulomatosis with polyangiitis \(EGPA\)](#)
- pulmonary arterial hypertension (particularly [PVOD](#))
- [lung adenocarcinoma](#) with airway spread
- [metastatic pulmonary calcification](#) (increased density, may be calcified)

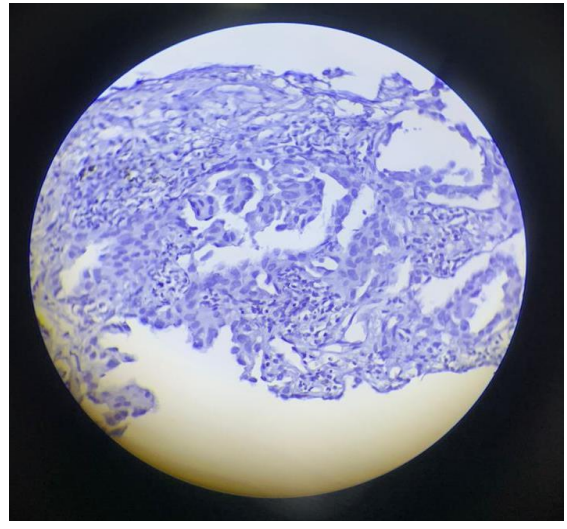
برای بیمار برونکوسکوپی انجام شد . در شستشوی برونش هیچ پاتوژنی یافت نشد. تحت گاید سی تی بیوپسی از ضایعات گرفته شد . پاتولوژی به شکل زیر است .

رنگ آمیزی هماتوکسیلین ائوزین





CK7: positive



TTF1: negative

در رنگ آمیزی هماتوکسیلین ائوزین نمای گلاندولار مشاهده میشود که بیانگر آدنوکارسینوم میباشد. برای بیمار رنگ آمیزی IHC انجام شد. رنگ آمیزی IHC برای TTF1 ، Napsin و CK20 منفی و برای CK7 مثبت بود. در بررسی سایر ارگان های بیمار منشا دیگری برای تومور پیدا نشد. هرچند منفی بودن مارکرها TTF1 و Napsin به ضرر آدنوکارسینوم اولیه ریه میباشد اما در این بیمار مثبت بودن CK7 و منفی شدن مارکر CD20 در کنار نرمال بودن سایر ارگان ها ، بیشتر با آدنوکارسینوم ریه همخوانی دارد. بیمار با تشخیص آدنوکارسینوم اولیه ریه تحت درمان قرار گرفت .

دکتر رامین سامی فوق تخصص ریه ، دانشگاه علوم پزشکی اصفهان

دکتر سمیه حاجی احمدی متخصص رادیولوژی ، دانشگاه علوم پزشکی اصفهان

دکتر میترا حیدریور متخصص پاتولوژی ، دانشگاه علوم پزشکی اصفهان

